LESEPROBE

für dich

HPA-PLANER

INHALTSVERZEICHNIS

1-2
EINLEITUNG

3-8
ORGANISATION DES MENSCHLICHEN KÖRPERS

9-13
ALLGEMEINE KRANKHEITSLEHRE

14-22
HAUT & HAUTANHANGSGEBILDE

23-32
SINNESORGANE

33-44
GASTROINTESTINALTRAKT

45-55
LEBER, GALLE & PANKREAS

56-62
STOFFWECHSEL & ERNÄHRUNG

63-71
RESPIRATIONSTRAKT

72-79
HERZ

80-87
KREISLAUF & BLUTGEFÄßE

88-94
HÄMATOLOGIE

95-101
LYMPHATISCHES SYSTEM

102-107
ABWEHRSYSTEM & IMMUNOLOGIE

108-117
ENDOKRINOLOGIE

118-125
UROLOGIE

126-133
MÄNNLICHE & WEIBLICHE GESCHLECHTSORGANE

AUSGABE NR.1
Mai 2022

HPA-PLANER

INHALTSVERZEICHNIS

134-138
SCHWANGERSCHAFT

139-147
BEWEGUNGSAPPARAT

148-159
NEUROLOGIE

160-175
PSYCHIATRIE

176-184
PHARMAKOLOGIE

185-192
INFEKTIONSLEHRE

193-209
INFEKTIONSKRANKHEITEN

210-216
PÄDIATRIE

217-226
NOTFÄLLE

227-244
ANAMNESE, KÖRPERLICHE UNTERSUCHUNG & DIAGNOSTIK

245-251
GESETZESKUNDE

252-255
HYGIENE

256-262
DIFFERENTIALDIAGNOSEN

263-266
NATURHEILVERFAHREN

267-271
MOMENTAUFNAHME + LERNPLAN PDF BEISPIELE

AUSGABE NR.1
Mai 2022



Themengebiet

Bewegungsapparat

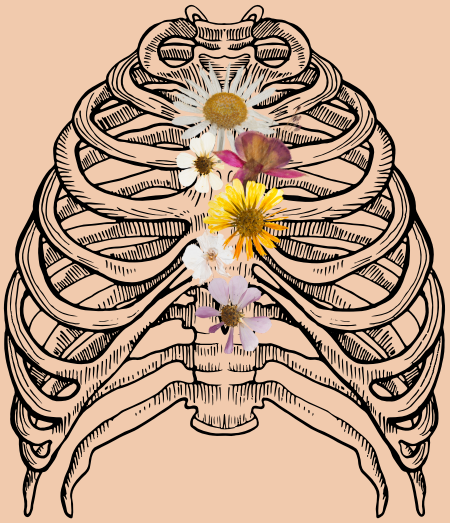

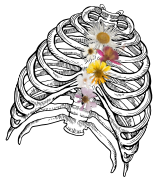

Oh, ich kann es mir vorstellen… deine kleinen “Wutwolken” und Fragezeichen über dem Kopf…

Vielleicht fragst du dich auch: “WIE SOLL ICH DAS ALLES LERNEN?!” Aber die Frage sollte eher sein: WARUM brauche ich dieses Wissen? Du möchtest als TherapeutIn den Körper behandeln? Da ist es doch die absolute Grundvoraussetzung, dass du weißt, wie der Körper aufgebaut ist, oder nicht?

Anatomie ist also wieder ein bedeutender Schritt in Richtung TherapeutIn. Aber damit sage ich nicht, dass "Anatomie-Lernen" immer „wunderschön“ sein muss … Allerdings kannst du einige Dinge versuchen, damit es sich nicht so “trocken” lernt.

Lerntipp

- Bist du ein kreativer Mensch? Dann male dir die Anatomie selber auf (WICHTIG: Nicht verkünsteln, das kostet dich nur unnötig Zeit). Es muss nicht “perfekt” werden.
- Schnapp dir deine Familie und Freunde und male die Knochen, Muskelgruppen und Sehnen nach! Mache davon Fotos und packe sie in deine Lernunterlagen. (Erlebnisse und Emotionen mit Lernen zu verknüpfen ist das Beste, was du machen kannst!)
- Bist du eher ein visueller Lerner? Dann lerne nicht nur mit einem Buch, sondern z.B. mit einem 3D Anatomie-Programm!
- Lernst du gut durch Abfragen? Dann schau nach einem Anatomie-Programm/App, welches eine Quizfunktion besitzt.

Anatomie und Physiologie

Diese anatomischen Strukturen solltest du dir auf jeden Fall angucken:

- ☐ Schädel !!!
- ☐ Wirbelsäule !!!
- ☐ Brustbein
- ☐ Schultergürtel !!!
- ☐ Oberarm/Unterarm
- ☐ Handwurzelknochen !!!
- ☐ Rippen
- ☐ Bauchwand
- ☐ Leistenkanal !
- ☐ Beckengürtel !!!
- ☐ Oberschenkelknochen
- ☐ Unterschenkelknochen
- ☐ Fußwurzelknochen !

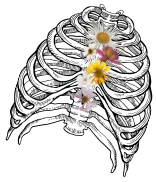

Gelenke

- [ ] Schultergelenk
- [ ] Hüftgelenk
- [ ] Ellenbogengelenk
- [ ] Kniegelenk
- [ ] Fingergelenke

Was ist der Unterschied zwischen echten und unechten Gelenken?

Skelettmuskulatur:

- [ ] Muskeln am Hals und Kopf
- [ ] Muskeln am Rumpf
- [ ] Zwerchfell (Diaphragma)
- [ ] Bauchmuskeln
- [ ] Muskeln der Schulter und Arme
- [ ] Muskeln am Oberschenkel
- [ ] Muskeln am Unterschenkel
- [ ] Gesäßmuskeln

Pathologien

Reminder:

Wenn du Pathologien lernst, dann lerne direkt mit Struktur!

1. Definition
2. Ätiologie (Ursache)
3. (Pathophysiologie)
4. Leitsymptome
5. Nebensymptome
6. Komplikationen
7. Diagnostik
8. Therapie
9. (Prävention)

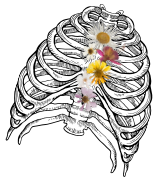

Pathologien der Knochen und Gelenke

☐ Knochentumore

Lernaufgabe:

Stelle 3 gutartige Knochentumoren und 3 bösartige Knochentumoren gegenüber.

☐ Osteoporose

1. Welche Osteoporose-Typen werden unterschieden?
2. Wie entsteht die "postmenopausale Osteoporose"?
3. Welche Rolle spielt Vitamin D in der Entstehung und Therapie?
4. Wieso ist Bewegung bei Osteoporose unerlässlich?
5. Was sind wichtige Differenzialdiagnosen?

☐ Osteomalazie/Rachitis

1. Was ist der Unterschied zwischen Osteomalazie und Rachitis?
2. Was ist die häufigste Ursache?
3. Wie kann es zu Störungen des Vitamin-D-Stoffwechsels kommen?
4. Was wird unter einem „rachitischen Rosenkranz“ verstanden?
5. Was versteht man unter dem Marfan-Zeichen?

Lerntipp

Calcium- und Vitamin-D-Stoffwechsel sollten sitzen!

☐ Osteomyelitis (Knochenentzündung)

☐ Morbus Paget

☐ Frakturen

1. Was versteht man unter einer offenen Fraktur und welche Komplikationen ergeben sich?
2. Was versteht man unter einer geschlossenen Fraktur?
3. Was ist das Besondere an einer Grünholzfraktur?
4. Wie kann es zu einer Fettembolie kommen?

- [ ] Arthrose !!!

1. Kann eine Arthrose auch entzündlich verlaufen?
2. Welche Gelenke sind häufig betroffen?
3. Was zählt zu den Risikofaktoren?
4. Wie würde das Blutbild aussehen?
5. Was sind wichtige Differentialdiagnosen?

Pathologien der Schleimbeutel, Bänder und Sehnen

- [ ] Bursitis
- [ ] Bänderriss
- [ ] Sehnenriss
- [ ] Ganglion

- [ ] Fibromyalgie-Syndrom !!

1. Was sind typische Symptome?
2. Gibt es eine genaue Ursache für die Entstehung?
3. Wie sieht die Therapie aus?

Pathologien der Muskulatur

- [ ] Kontrakturen
- [ ] Myositis
- [ ] Myopathien
- [ ] Muskelzerrung

Pathologien des Schultergürtels und der oberen Extremität

- [ ] Tennisarm
- [ ] Golferellenbogen
- [ ] Engpasssyndrom

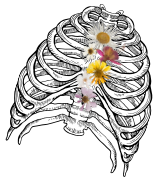

☐ Morbus Dupuytren

1. Was passiert bei dieser Erkrankung mit der Palmaraponeurose?
2. Zu welchen Symptomen kommt es typischerweise?
3. Was könnte man bei der Inspektion und Palpation feststellen?
4. Wie sieht die Behandlung aus?

Pathologien der Wirbelsäule

☐ Fehlhaltungen
☐ HWS-Syndrom
☐ BWS-Syndrom
☐ LWS-Syndrom
☐ Skoliose

☐ Bandscheibenvorfall

Lernaufgabe:

Erstelle eine Übersicht über die folgenden 3 Begriffe! Was definiert sie? Wie unterscheiden sie sich?

☐ Diskusprotrusion

☐ Diskusprolaps

☐ Diskussequester

1. Was sind typische Symptome, die auf einen möglichen Bandscheibenprolaps hindeuten?
2. Welcher Reflex ist beim S1-Syndrom ggf. vermindert?
3. Was ist der Unterschied zwischen dem Conus-medullaris-Syndrom und dem Cauda-equina-Syndrom?
4. Welche Symptome würden auf einen Notfall hindeuten?

☐ Morbus Scheuermann

1. Was fällt bei der Inspektion auf?
2. Wie sieht die Therapie aus?

Pathologien der Hüfte und der unteren Extremität

☐ Angeborene Hüftdysplasie

☐ Morbus Perthes

1. Was bedeutet “aseptische Knochennekrose” ?
2. In welchem Alter tritt Morbus Perthes am häufigsten auf?

☐ Beinachsenfehlstellungen

☐ Erkrankungen des Kniegelenks

☐ Fußdeformitäten

Pathologien des rheumatischen Formenkreises

☐ Rheumatoide Arthritis

1. Was definiert eine rheumatoide Arthritis?
2. Wie sieht das klinische Erscheinungsbild aus?
3. Welche Gelenke sind typischerweise betroffen?
4. Kann eine rheumatoide Arthritis auch auf Organe übergreifen? Wenn ja, welche?
5. Was sind Rheumaknoten?
6. Welche Komplikationen könnten sich ergeben?
7. Was kann man im Blutlabor sehen?

Spondylarthritiden

- [ ] Psoriasis-Arthritis
- [ ] Reaktive Arthritis
- [ ] Enteropathische Arthritis
- [ ] Morbus Bechterew

1. Was hat HLA-B27 mit der Erkrankung zu tun?
2. Was ist der Hauptmanifestationsort?
3. Was sind Leitsymptome?
4. Welche Organe können zusätzlich befallen sein?
5. Welche orthopädischen Testungen können in der Diagnostik wichtige Hinweise geben?
6. Was sind wichtige Differentialdiagnosen?

Kollagenosen

- [ ] Systemischer Lupus erythematodes (SLE)
- [ ] Systemische Sklerose (Sklerodermie)
- [ ] Sjögren-Syndrom

Checkliste

- Du hast dir wichtige anatomische Strukturen aufgeschrieben/aufgemalt und in deine Lernunterlagen einsortiert? ✓
- Du hast dir Vokabeln, die einfach nicht in deinen Kopf gehen wollen, rausgeschrieben? ✓
- Du hast dir "Steckbriefe" der verschiedenen Pathologien angefertigt? ✓
- Du hast die Lernfragen zusätzlich beantwortet? ✓
- Du hast die "Momentaufnahme" ausgefüllt? ✓

Themengebiet

Herz

Das liebe Herz - unsere “Pumpe des Lebens”! Ist es komplex? Ja!
Musst du hier viel wissen? DEFINITIV JA!

Aber ist es auch super spannend (versprochen). Und wenn du das Herz verstanden hast, ergeben sich sehr viele Verknüpfungen zu anderen Organen!

Nimm dir für dieses Thema also unbedingt genügend Zeit und lege einen besonderen Wert auf die Physiologie. Wenn du nämlich ganz genau verstanden und verinnerlicht hast, wie unser Herz funktioniert, dann kannst du dir z.B. Pathologien und Herztöne einfach herleiten. (2 Fliegen mit einer Klappe und so...)

Anatomie und Physiologie

Anatomie:

☐ Schichten des Herzens !!

Lernaufgabe:

Zeichne dir die 3 Herzschichten auf - von innen nach außen.

1. Wie ist das Perikard aufgebaut und wie nennt man die beiden Blätter?

☐ Kammern und Klappen !!!

Lernaufgabe:

Gliedere die Herzklappen nach Taschen- und Segelklappen und male auf, wo sie lokalisiert sind.

☐ Herzkranzgefäße/Blutversorgung !!

Reminder:

Du musst nicht jeden Teil der Herzkranzgefäße benennen können (keine Sorge). Allerdings solltest du die Blutversorgung vom Herzen erklären können - fokussiere dich hier auf die “großen” Koronararterien!

1. Welche Gefäße versorgen das Herz mit Blut?
2. Wohin fließt das venöse Blut ab?
3. Was versteht man unter dem Sinus coronarius?
4. Was passiert, wenn das Herz nicht mehr ausreichend mit Blut versorgt werden kann?

Physiologie:

☐ Weg des Blutes durch das Herz !!!

Lernaufgabe:

Beschreibe den Blutfluss von der oberen und unteren Hohlvene in die Aorta! Tipp: Male dir den Blutfluss durch das Herz auf. So kannst du auch noch einmal alle Klappen wiederholen.

☐ Herzschlag !!!

1. Wie entsteht der erste Herzschlag?
2. Wie entsteht der zweite Herzschlag?
3. Was wird mit dem dritten und vierten Herzschlag beschrieben?
4. Welche Systeme/Ursachen können den Herzschlag beeinflussen?

☐ Erregungsleitungssystem !!!

1. Wer steuert die autonome Erregungsbildung?
2. Wer übernimmt, wenn der Sinusknoten ausfällt?
3. Welche Aufgaben haben die Purkinje-Fasern?
4. Was versteht man unter der Refraktärzeit des Herzens?

☐ Herzleistung !!

1. Wie wird die Herzleistung berechnet?
2. Was versteht man unter dem “Schlagvolumen”?

☐ Untersuchung und Diagnostik:

Siehe Themengebiet: Anamnese, körperliche Untersuchung & Diagnostik. Lege den Fokus auf die Auskultation der Herztöne und Herzgeräusche!

Pathologien

Reminder: Wenn du Pathologien lernst, dann lerne direkt mit Struktur!

1. Definition
2. Ätiologie (Ursache)
3. (Pathophysiologie)
4. Leitsymptome
5. Nebensymptome
6. Komplikationen
7. Diagnostik
8. Therapie
9. (Prävention)

Akutes Koronarsyndrom

☐ Myokardinfarkt !!!

1. Was sind Risikofaktoren für einen Myokardinfarkt?
2. Was ist die häufigste Ursache?
3. Was sind typische Symptome? Was sind “atypische” Symptome?
4. Was versteht man unter einem “stummen Infarkt”?
5. Welche Komplikationen kann ein Myokardinfarkt haben?
6. Wie reagierst du bei einem Verdacht auf einen Infarkt?

☐ Angina pectoris !!!

Reminder:

Die stabile Angina pectoris gehört <u>nicht</u> zum akuten Koronarsyndrom (nur die instabile Form!)

1. Welche zwei Formen werden unterschieden und worin besteht der Unterschied?
2. Wie sieht die Symptomatik aus?
3. Wie entsteht eine Angina-pectoris?
4. Was kann einen Angina-pectoris-Anfall auslösen?
5. Was sind wichtige Differentialdiagnosen?
6. Worin besteht die Therapie?

Herzinsuffizienz

- [ ] Linksherzinsuffizienz
- [ ] Rechtsherzinsuffizienz

Lernaufgabe:

Stelle die (isolierte) Rechtsherz- und Linksherzinsuffizienz gegenüber? Was sind typische Zeichen? Was unterscheidet sie?

- [ ] Asthma cardiale

1. Wie entsteht ein Asthma cardiale?
2. Was sind typische Symptome?
3. Was sind wichtige Differentialdiagnosen?

Herzrhythmusstörungen

- [ ] Tachykardie

1. Ab welchen Werten spricht man von einer Tachykardie?

- [ ] Bradykardie

1. Ab welchen Werten spricht man von einer Bradykardie?

- [ ] Extrasystolen
- [ ] Reizleitungsstörungen

Lernaufgabe:

Erstelle eine Übersicht der drei Entzündungen des Herzens und stelle sie gegenüber. Welche Gemeinsamkeiten und welche Unterschiede kannst du feststellen?

- [ ] Perikarditis
- [ ] Myokarditis
- [ ] Endokarditis

Herzklappenfehler

- [ ] Trikuspidalklappenstenose
- [ ] Trikuspidalklappeninsuffizienz
- [ ] Mitralklappenstenose
- [ ] Mitralklappeninsuffizienz
- [ ] Pulmonalklappenstenose
- [ ] Pulmonalklappeninsuffizienz
- [ ] Aortenklappenstenose
- [ ] Aortenklappeninsuffizienz

Lernaufgabe:

Erstelle eine Übersicht mit den Klappenfehlern und befülle sie mit den wichtigsten Informationen: Pathophysiologie + Leitsymptomatik + Diagnostik. Siehe Beispiel:

	Pathophysiologie	Leitsymptome	Diagnostik
Aortenklappenstenose	- Verengung der Aortenklappe - Der Blutfluss aus der linken Kammer in die Aorta ist erschwert und es wird weniger Blut in den Körperkreislauf "ausgespielt". - Druckbelastung der linken Kammer - Rückstau in die Lunge - Rückstau bis in das rechte Herz möglich.	- häufig asymptomatisch (ggf. Schwindel) - wenn Linksherzinsuffizienz: Lungenödem, Dyspnoe, (Belastungsdyspnoe), Asthma cardiale, Zyanose	- Auskultation: Systolikum 2. ICR parasternal rechts - kleine Blutdruckamplitude - systolisches Schwirren über Aorta
Aortenklappeninsuff.	- Aortenklappe schließt nicht mehr richtig - Pendelblut (Blut fließt aus Aorta zurück in die linke Herzkammer) - Volumenbelastung linkes Herz - Rückstau in die Lunge - Rückstau bis in das rechte Herz möglich!	- häufig asymptomatisch - Leistungsminderung - Musset-Zeichen - Wenn Linksherzinsuffizienz: Lungenödem, Dyspnoe, Zyanose	- Quincke-Zeichen - Diastolikum 2. ICR parasternal rechts oder über Erb-Punkt - große Blutdruckamplitude - Wasserhammerpuls

Angeborene Herzfehler

- [ ] Vorhofseptumdefekt
- [ ] Kammerseptumdefekt
- [ ] Ductus Botalli
- [ ] Fallot-Tetralogie
- [ ] Aortenisthmusstenose

Checkliste

- Du hast dir wichtige anatomische Strukturen aufgeschrieben/aufgemalt und in deine Lernunterlagen nach logischer Reihenfolge einsortiert? ✓
- Du hast dir Vokabeln, die einfach nicht in deinen Kopf gehen wollen, rausgeschrieben? ✓
- Du hast dir "Steckbriefe" der verschiedenen Pathologien angefertigt? ✓
- Du hast die Lernfragen zusätzlich beantwortet? ✓
- Du hast die "Momentaufnahme" ausgefüllt? ✓

Sichere dir jetzt den HPA-Leitfaden

Klick hier